

# Consenso Urológico Nacional para el Diagnóstico y Tratamiento del Cáncer de Pene



Sociedad Argentina de Urología  
Federación Argentina de Urología



---

**La Sociedad Argentina de Urología y la Federación Argentina de Urología, entidades científicas representativas de todos los urólogos del país, han concretado la elaboración de un Documento denominado Consenso Urológico Nacional sobre Pautas para el Diagnóstico y Tratamiento del Cáncer de Pene, que tiene por objetivo unificar los criterios con que los especialistas abordarán a partir del presente esta afección.**

Este documento ha sido oficializado durante el Congreso Argentino de Urología 2005

Está previsto que ambas entidades realicen en forma periódica una revisión de lo acordado a fin de incorporar los permanentes avances que se producen en ese campo específico de la Medicina.

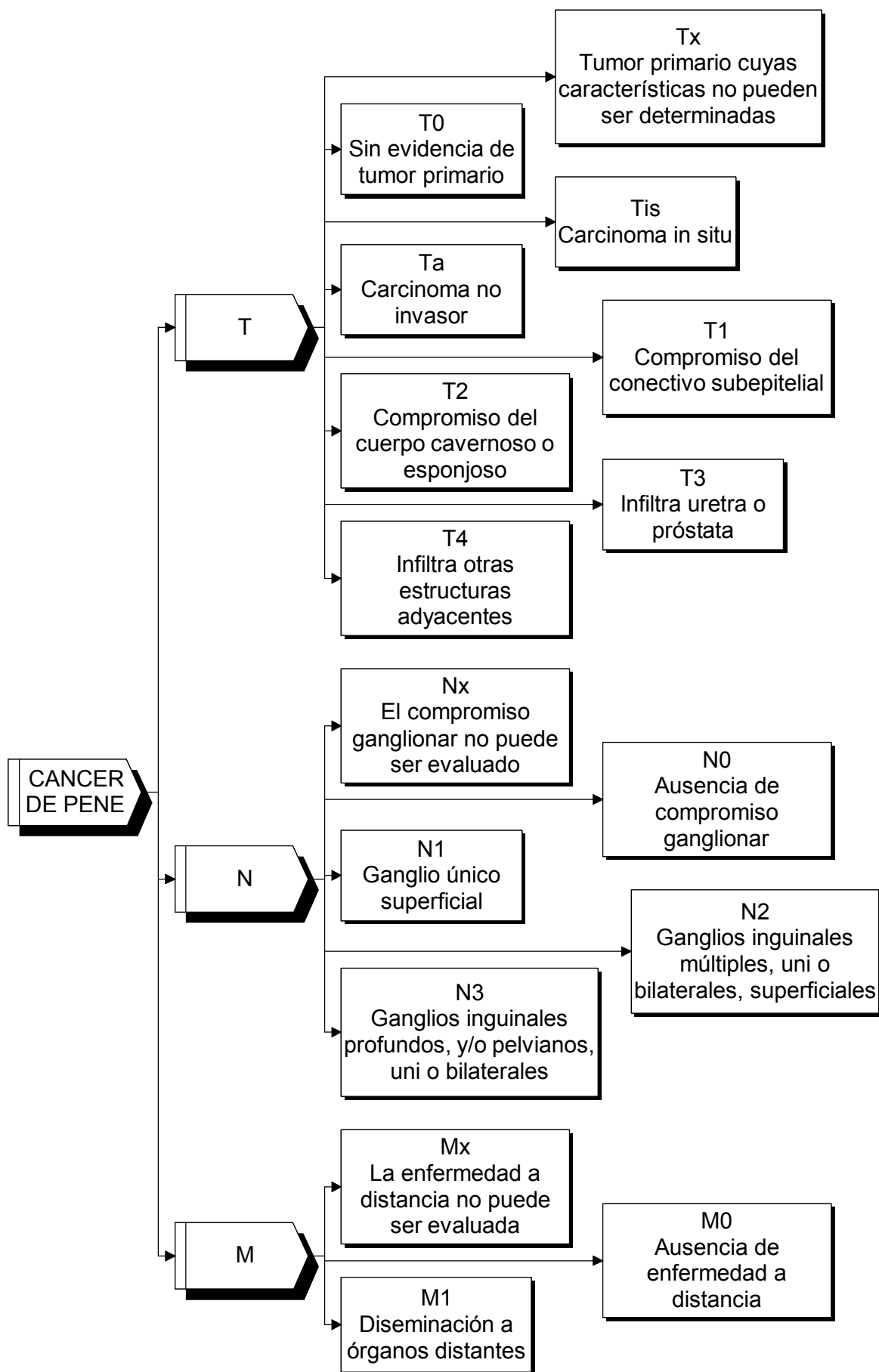
Asimismo se comprometen a difundir y promover el uso del contenido de este documento en todas las áreas y entidades responsables del manejo de la Salud, Ministerio de Salud y Acción Social, Institutos Nacionales, PAMI, Provinciales, Municipales, Colegios Médicos, entidades de Medicina Prepaga, Obras Sociales, Mutuales, Superintendencia de Seguros de Salud de la Nación, Hospitales de Comunidad, Hospitales Universitarios, demás entidades relacionadas y su aplicación por todos los urólogos del país.

---

Octubre de 2005



# CANCER DE PENE CLASIFICACION TNM



## CÁNCER DE PENE

Algoritmo diagnóstico y terapéutico

T

[1] Ante la **SOSPECHA CLINICA** de un cáncer de pene,  
[2] se realizará una **BIOPSIA**.

[3] Si la **BIOPSIA** es **POSITIVA**, el resultado de la  
patología podrá **CLASIFICAR** el tumor como:

**[4] TIS (tumor in situ).**

[11] De **PREPUCIO**.

[12] en cuyo caso se realizará **POSTECTOMIA**  
amplia.

[5] De **GLANDE**.

[8] en cuyo caso se podrá optar por la  
**TERAPEUTICA CONSERVADORA**,

[9] mediante la utilización de **LASER** o la  
aplicación de **5 FLUORURACILO** o

[6] por la **TERAPEUTICA QUIRURGICA**,

[7] ya sea **CONSERVADORA** en forma  
**OPCIONAL** mediante la técnica de **MOHS**  
o

[10] la **GLANDECTOMIA**.

**[13] Ta T1.**

[14] De **GLANDE**.

[15] en cuyo caso se podrá optar por la  
**TERAPEUTICA CONSERVADORA**,

[16] mediante la utilización de **LASER** o la  
aplicación de **RADIOTERAPIA** o  
braquiterapia o

[17] por la **TERAPEUTICA QUIRURGICA**,

[7] ya sea **CONSERVADORA** en forma  
**OPCIONAL** mediante la técnica de **MOHS**  
o

[10] la **GLANDECTOMIA**.

[18] De **PENE**,

[19] en cuyo caso está indicada la  
**AMPUTACION PARCIAL** con un margen libre  
de 2 cm.

**[23] T2.**

[19] En cuyo caso está indicada la **AMPUTACION**  
**PARCIAL** con un margen libre de 2 cm.

[20] En el acto quirúrgico de la amputación  
parcial de un tumor **T1-T2** de bajo grado,

[21] si la **INGLE** es **NEGATIVA** o con  
ganglios en rango de adenomegalia, se  
implementará

[22] la investigación del **GANGLIO**  
**CENTINELA** (Ver algoritmo diagnóstico  
y terapéutico del N y descripción de la  
técnica)

**[24] T3.**

[19] En cuyo caso está indicada la **AMPUTACION**  
**PARCIAL** con un margen libre de 2 cm

[25] o la **AMPUTACION TOTAL**.

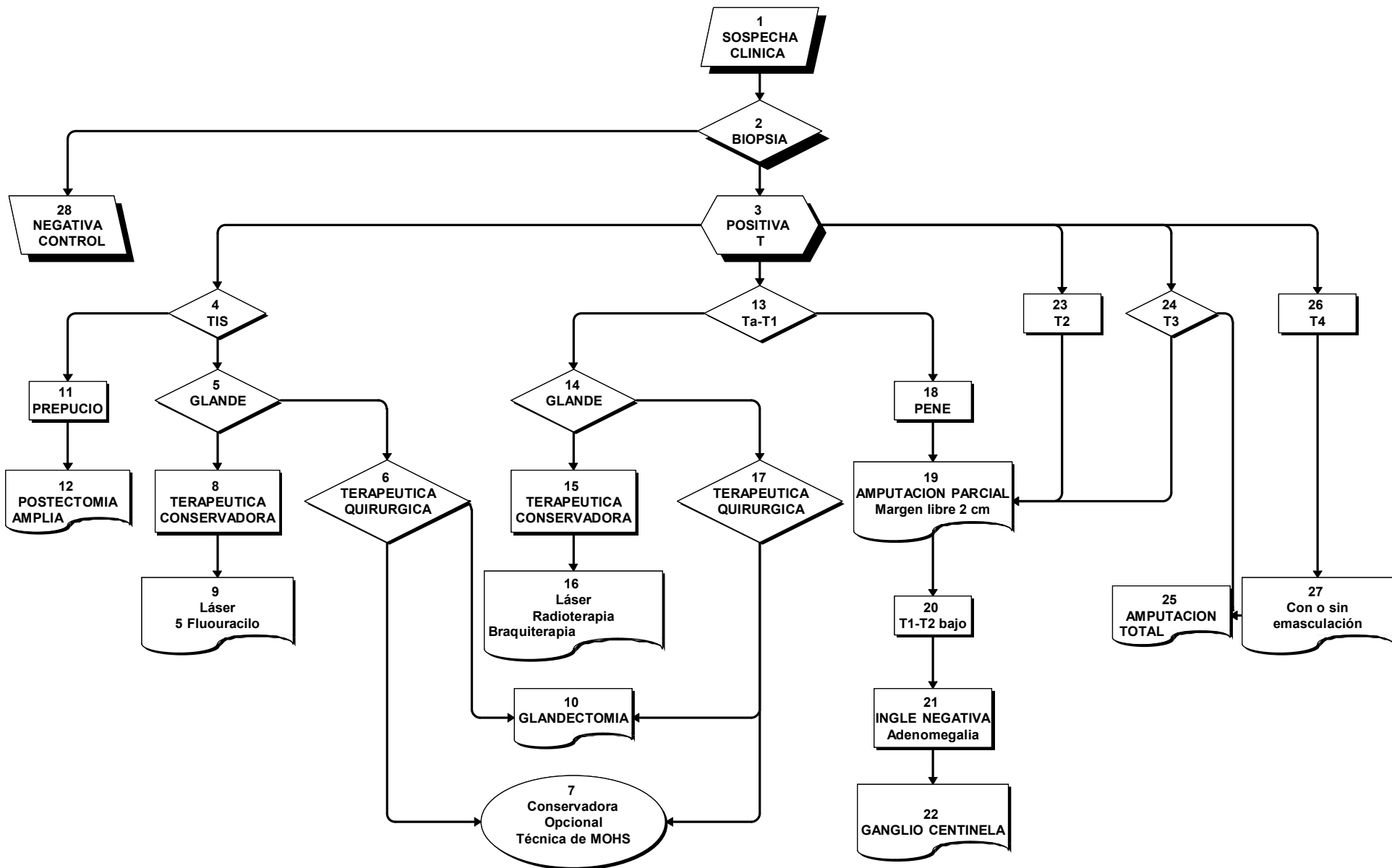
**[26] T4.**

[25] En el cual está indicada la **AMPUTACION**  
**TOTAL**

[27] con o sin **EMASCULACION**.

**[28] Si la BIOPSIA es NEGATIVA el paciente pasa a control o a estudio y tratamiento de otras patologías no neoplásicas.**

# CANCER DE PENE ALGORITMO DIAGNOSTICO Y TERAPEUTICO [ T ]



**CANCER DE PENE**  
ALGORITMO DIAGNOSTICO Y TERAPEUTICO  
N  
INGLE NEGATIVA

**[1] Se realiza el EXAMEN FISICO DE LOS GANGLIOS INGUINALES.**

**[2] De acuerdo a los hallazgos de AUSENCIA de ganglios, ganglios en rango de ADENOEALIA o ganglios TUMORALES,**

**[3] podemos CLASIFICAR el N en [4] INGLE NEGATIVA o con ganglios en rango de ADENOMEALIA o [28] INGLE POSITIVA.**

**[4] INGLE NEGATIVA o ganglios en rango de adenomegalia.**

**[5] T1-T2 bajo.**

[6] Se realizará la investigación del GANGLIO CENTINELA.

[7] Si es NEGATIVO, el paciente pasa a

[23] CONTROL.

[8] Si es POSITIVO,

[9] se realizará VACIAMIENTO INGUINAL superficial y profundo.

[10] Si el vaciamiento inguinal es NEGATIVO, el paciente pasa a [23] CONTROL.

[11] Si el vaciamiento inguinal es POSITIVO,

[12] se realizará el VACIAMIENTO INGUINAL superficial y profundo CONTRALATERAL y

[13] de acuerdo a la POSITIVIDAD de los hallazgos, VACIAMIENTO ILIACO uni o bilateral.

[14] Si el método de investigación del GANGLIO CENTINELA NO estuviera DISPONIBLE y

[15] la INGLE fuera NEGATIVA,

[16] podrá OPTARSE por:

[21] Realizar la LINFADENECTOMIA INGUINAL o

[23] mantener el paciente en CONTROL.

[17] Ante la presencia de ADENOMEALIA se realizará previamente

[18] TRATAMIENTO ANTIBIOTICO durante 4 a 6 semanas.

[19] De acuerdo a la RESPUESTA,

[20] Ante la PERSISTENCIA de la adenomegalia

[21] se realizará la LINFADENECTOMIA y se continuará con la secuencia descripta.

[22] Si hay REMISION de la adenomegalia, el paciente pasará a

[23] CONTROL.

**[24] T2 alto, T3-T4.**

[25] En todos los casos se indicará TAC de tórax, abdomen y pelvis Y se realizará directamente el

[27] VACIAMIENTO INGUINAL superficial y profundo bilateral.

[29] Si el vaciamiento inguinal es NEGATIVO el paciente pasa a [23] CONTROL.

[28] Si el vaciamiento inguinal es POSITIVO,

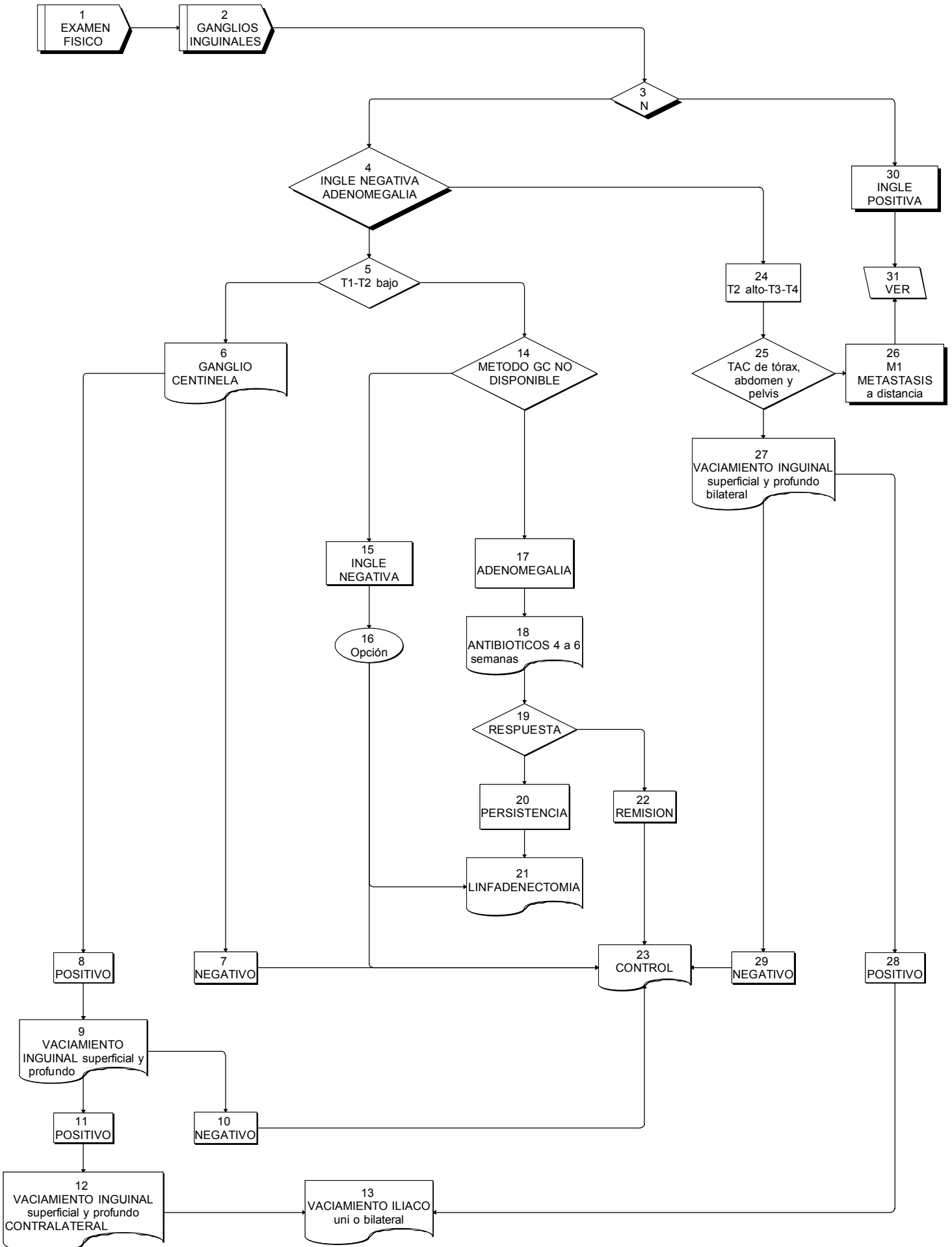
[13] se realizará el VACIAMIENTO ILIACO uni o bilateral según corresponda.

**[30] INGLE POSITIVA o**

**[26] [M1] METÁSTASIS A DISTANCIA**

**[31] Ver el cuadro correspondiente.**

**CANCER DE PENE**  
**ALGORITMO DIAGNOSTICO Y TERAPEUTICO**  
**[ N ]**  
**INGLE NEGATIVA**



**CANCER DE PENE**  
ALGORITMO DIAGNOSTICO Y TERAPEUTICO  
N  
INGLE POSITIVA

**[1] Se realiza el EXAMEN FISICO DE LOS GANGLIOS INGUINALES.**

**[2] De acuerdo a los hallazgos de AUSENCIA de ganglios, ganglios en rango de ADENOMEGALIA o ganglios TUMORALES,**

**[3] podemos CLASIFICAR el N en: [4] INGLE POSITIVA o [18] INGLE NEGATIVA.**

***[4] INGLE POSITIVA. En caso de hallazgo de ganglios tumorales se realizará.***

**[5] TAC de tórax, abdomen y pelvis.**

[6] En el caso infrecuente de existir METASTASIS a distancia,

*[11] se indicará QUIMIOTERAPIA.*

[7] Cualquiera sea el T,

*[8] si los GANGLIOS son RESECABLES,*

[9] se realizará el VACIAMIENTO INGUINAL e ILIACO BILATERAL.

[10] Si los GANGLIOS son NEGATIVOS,

[15] el paciente pasa a CONTROL.

[12] Si los GANGLIOS son POSITIVOS,

[11] se indicará QUIMIOTERAPIA y

[15] CONTROL.

[13] Si los GANGLIOS fueran POSITIVOS en el LIMITE SUPERIOR de la linfadenectomía ilíaca,

[14] se realizará la LINFADENECTOMIA LUMBOAORTICA,

[11] QUIMIOTERAPIA y

[15] CONTROL.

*[16] Si los GANGLIOS son IRRESECABLES, ulcerados o supurados,*

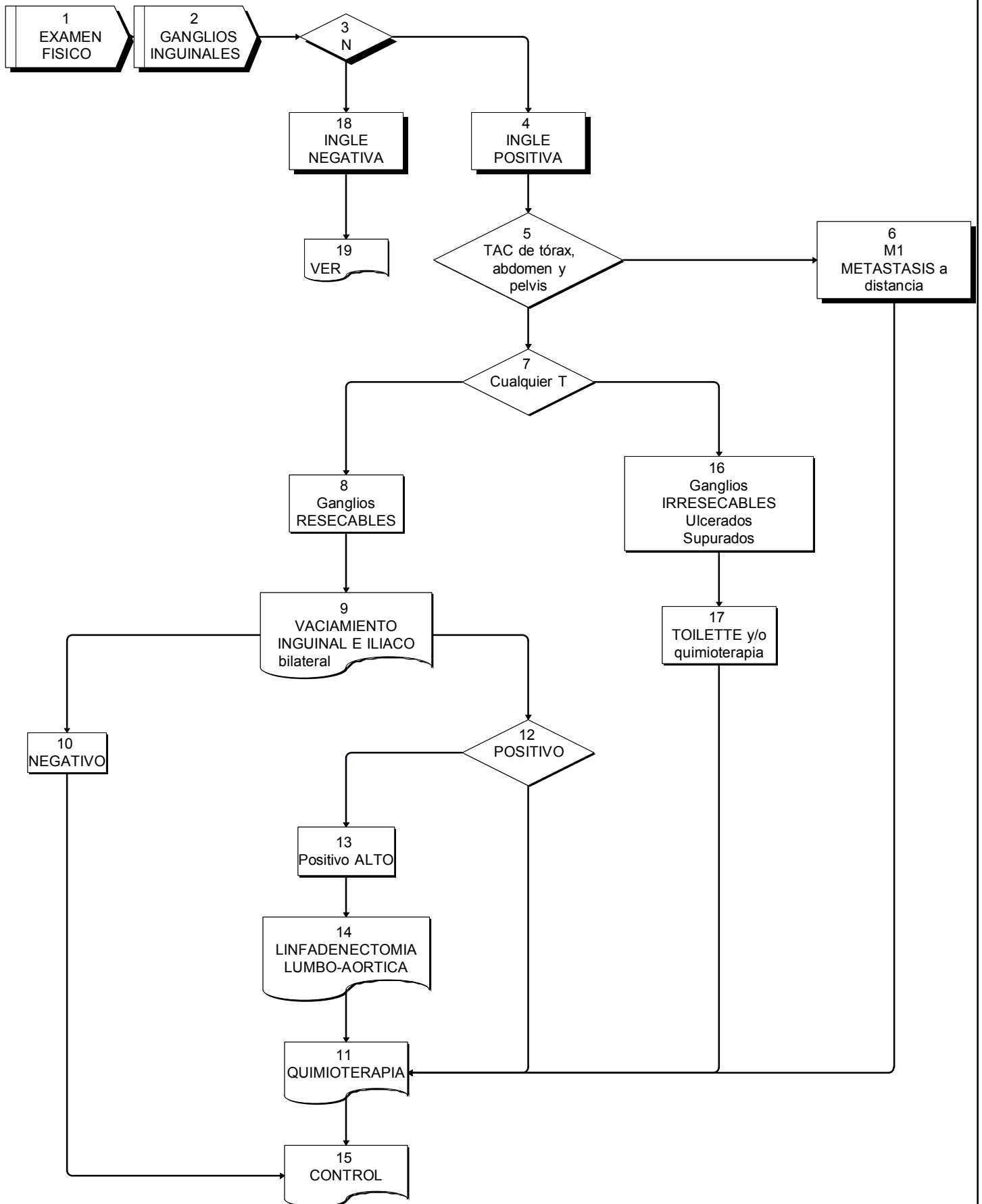
[17] se realizará TOILETTE si fuera posible y QUIMIOTERAPIA o

[11] QUIMIOTERAPIA directamente.

***[18] INGLE NEGATIVA.***

**[19] Ver cuadro correspondiente.**

**CANCER DE PENE**  
**ALGORITMO DIAGNOSTICO Y TERAPEUTICO**  
 [ N ]  
 INGLE POSITIVA  
 [ M ]  
 METASTASIS A DISTANCIA



## CARCINOMA DE PENE ANATOMIA PATOLOGICA

La gran mayoría de los tumores peneanos corresponde a **Carcinoma Escamoso**, que puede ser clasificado de acuerdo a **patrones de crecimiento** y a **subvariedades histológicas**.

Estos patrones pueden aparecer en forma pura o en forma combinada.

### **I. Carcinoma escamoso.**

#### **Subvariedades histológicas**

##### **I. a. Tipo usual**

Es la presentación más frecuente. En general son tumores bien a moderadamente diferenciados y queratinizantes.

##### **I. b. Basaloide**

Corresponde aproximadamente al 10 % de los carcinomas. Se halla relacionado con infección por Papilomavirus humano (HPV). En general, presenta crecimiento vertical y suele ulcerarse e invadir profundamente. Son frecuentes las metástasis ganglionares por lo que se asocia a mal pronóstico.

##### **I. c. Condilomatoso.**

Corresponde al 6 % de los carcinomas. Presenta crecimiento verruciforme, en forma de “coliflor”. Se asocian a bajo grado histológico con atipías bajas a intermedia y ocasional coilocitosis. Se halla relacionado con HPV, en general 6 ó 16. Puede ser confundido con el carcinoma verrugoso pero se diferencia de este porque infiltra el estroma subyacente. Su patrón de crecimiento es predominantemente exofítico pero cuando se halla invasión profunda puede encontrarse metástasis ganglionares.

##### **I. d. Verrugoso.**

Comprende el 3 % de los carcinomas. (20 % de los verruciformes) Su crecimiento es exofítico. Es no invasor pero destructivo. (“Pushing margins”). Histológicamente se aprecia acantosis, papilomatosis e hiperqueratosis, sin coilocitosis. Mínima o ninguna atipia y mitosis sólo en la capa basal. Se ubican en general en glándula y presentan amplia base de implantación. No se hallan relacionados con infección por HPV como el condiloma gigante. No dan metástasis. No debe ser confundido con la variedad papilar.

##### **I. e. Papilar.**

Es el más común de los verruciformes. Su patrón de crecimiento es exofítico. Son en general bien diferenciados e hiperqueratóticos, compuestos por papilas complejas. No presenta signos morfológicos vinculables a infección por HPV. Su base es irregular con nidos que infiltran el estroma subyacente. No suelen dar metástasis.

##### **I. f. Sarcomatoide.**

Sólo comprende el 1 % de los carcinomas. Es poco frecuente y muy agresivo. Puede aparecer de novo o como evolución de algún tipo anterior. Está constituido por células fusiformes con marcadas atipías y alto índice mitótico que conforman masas polipoides grandes con invasión profunda.

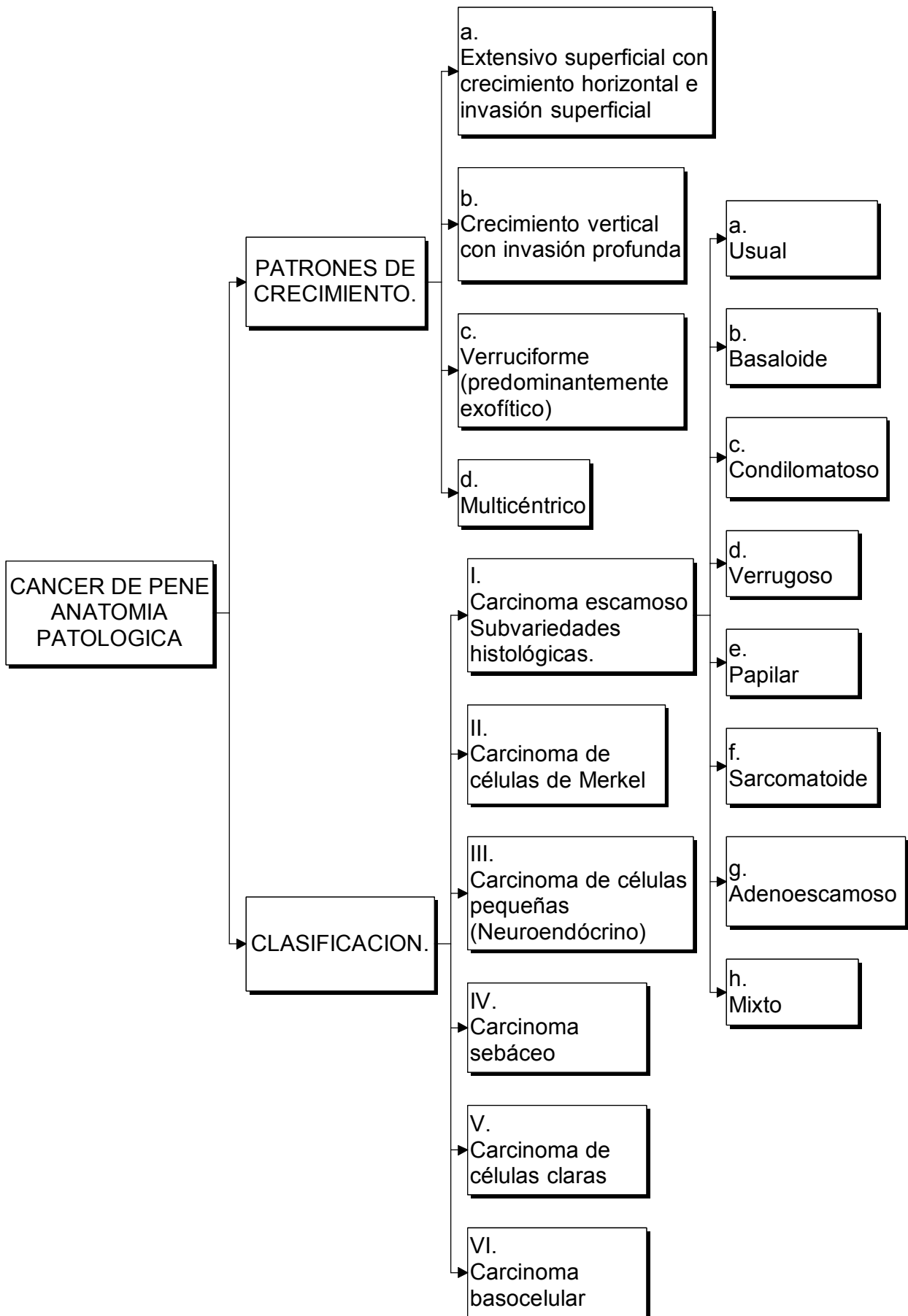
##### **I. g. Adenoescamoso.**

Son extremadamente raros. Corresponden a un carcinoma escamoso con signos de diferenciación glandular.

##### **I. h. Mixto.**

El 25 % de los carcinomas peneanos son combinación de distintos tipos.

# CARCINOMA DE PENE ANATOMIA PATOLOGICA I



**CARCINOMA DE PENE**  
**ANATOMIA PATOLOGICA**  
**LESIONES PRECURSORAS**

Se ha descrito lesiones precursoras (preinvasivas) que se agrupan así:

- I. Neoplasia intraepitelial grado III (PeIN III)
- II. Enfermedad de Bowen.
- III. Eritroplasia de Queyrat.
- IV. Enfermedad de Paget.

## **I. NEOPLASIA INTRAEPITELIAL E INFECCIÓN POR HPV**

### **Denominaciones:**

Lesión intraepitelial escamosa de alto grado.  
Displasia severa.  
PeIN III.  
Carcinoma in situ.

### **Papilomavirus humano (HPV)**

Produce desde verrugas genitales (condilomas) en general asociada a genotipos de bajo riesgo como el 6 y el 11, hasta lesiones subclínicas (planas) generalmente asociada a tipos de riesgo alto (p. Ej. 16 y 18). En este último caso pueden aparecer concomitantemente lesiones precursoras del carcinoma escamoso de ubicación intraepitelial (neoplasias intraepiteliales) que se gradúan de I a III, de acuerdo al espesor epitelial comprometido (grado I: porción basal; grado II: dos tercios basales y grado III: todo el espesor). Aunque no ha sido demostrado con certeza, existen indicios que asocian al HPV con carcinomas invasores, especialmente del tipo condilomatoso y el basaloide.

### **Condiloma gigante**

(Enfermedad de Buschke y Löwenstein) se caracteriza por ser una formación que suele alcanzar 5 cm de diámetro asociada a acción viral (HPV) pero que se cree una entidad distinta a la del carcinoma verrugoso, a la que solía asimilarse.

### **Papulosis bowenoide**

Lesiones generalmente multifocales, papulosas, que aparecen en pacientes menores de 30 años y que se hallan relacionadas con HPV 16 ó menos frecuentemente 18, 33 y 35. Se ubican en piel de cuerpo peneano o prepucio. Aunque histológicamente remedan el carcinoma in situ, generalmente involucionan espontáneamente aunque se postula, en casos que no lo hacen, asociación con carcinomas invasores.

## **II. ENFERMEDAD DE BOWEN**

## **III. ERITROPLASIA DE QUEYRAT**

### **Carcinoma in situ**

Eritroplasia de Queyrat y Enfermedad de Bowen son expresiones de lesiones intraepiteliales de alto grado o carcinoma in situ. La primera es usada para lesiones de mucosa prepucial y glande y la segunda, para lesiones del cuerpo.

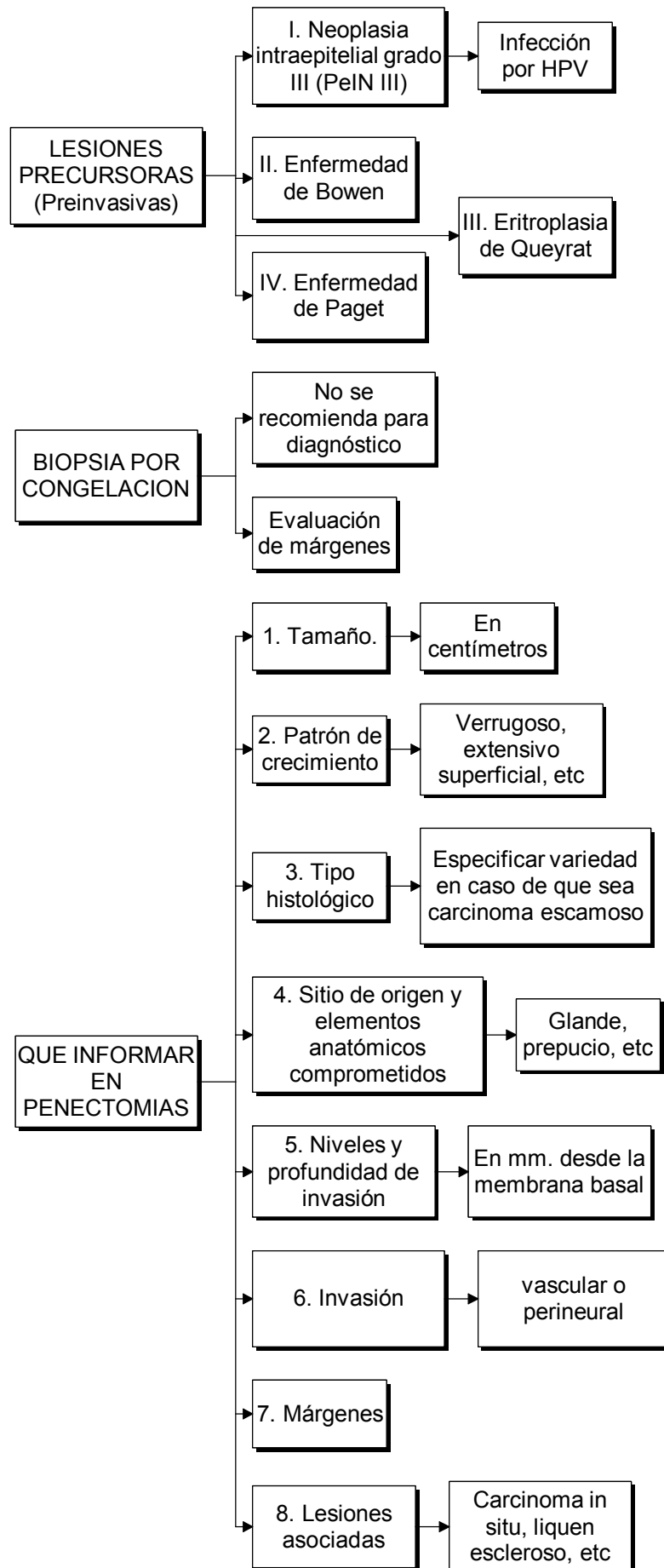
Puede hallarse en forma solitaria o asociada a carcinoma invasor. Si no se trata, 5 a 33 % progresa a carcinoma invasor. Puede acompañarse de signos de infección viral (HPV), especialmente cuando no está comprometido la totalidad del espesor epitelial (PeIN I ó II). Generalmente no involucionan.

Aunque es difícil establecer en que lesiones el HPV pueda desarrollar su potencial oncogénico, se considera población en mayor riesgo a los mayores de 40 años en los que suele aconsejarse resección quirúrgica de la lesión.

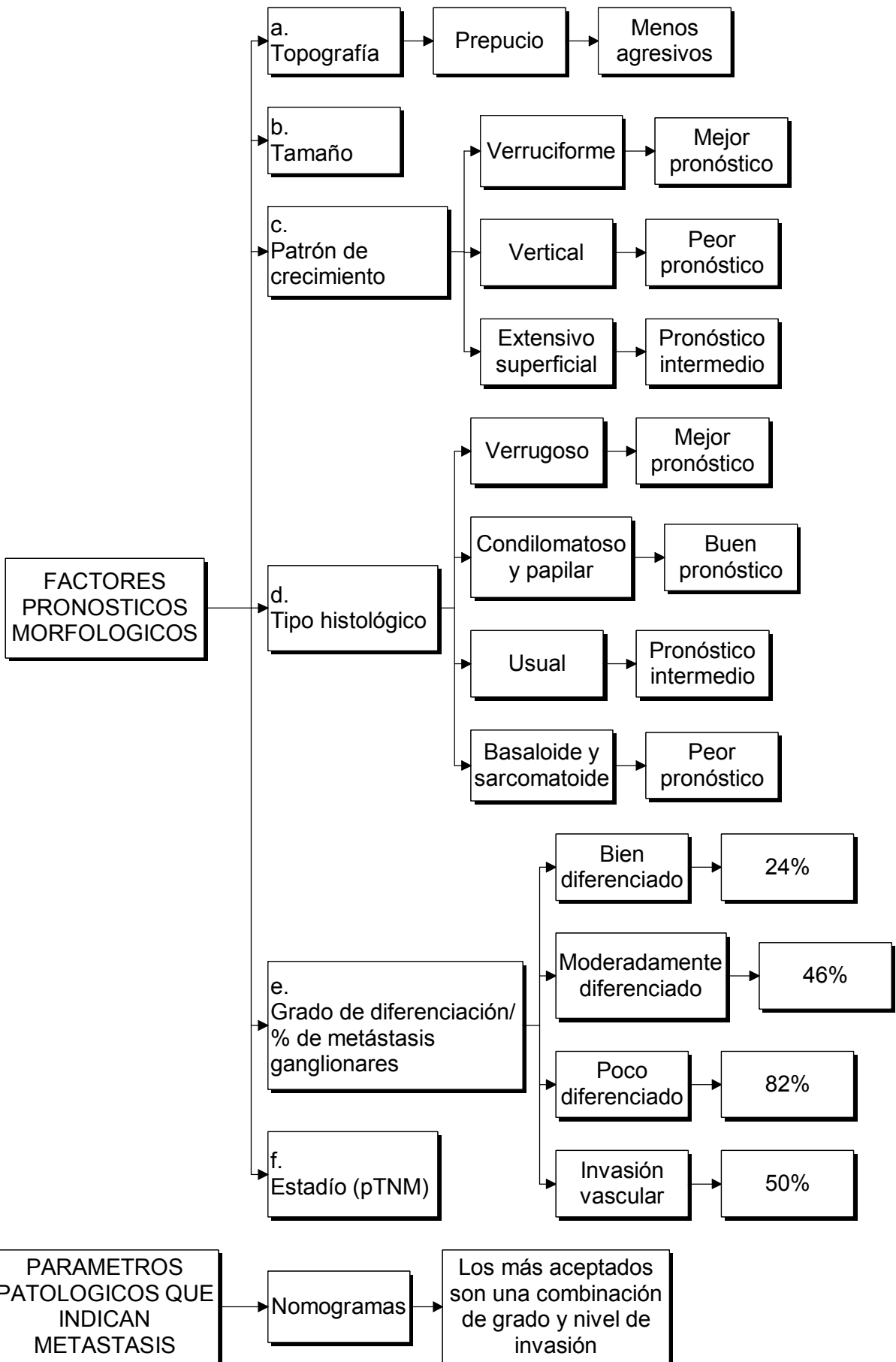
## **IV. ENFERMEDAD DE PAGET**

Compromiso de tipo adenocarcinomatoso intraepidérmico caracterizado por la presencia de grandes células atípicas de citoplasma vacuolado. Se observa en cuerpo peneano en general como extensión de compromiso escrotal, perineal o perianal, en pacientes mayores de 50 años.

## CANCER DE PENE ANATOMIA PATOLOGICA II



# CARCINOMA DE PENE ANATOMIA PATOLOGICA III



## CANCER DE PENE **METODO DE INVESTIGACION DEL GANGLIO CENTINELA**

### **INTRODUCCIÓN**

El término de ganglio centinela (GC) fue introducido justamente en cáncer de pene por el Dr. Cabañas en 1977 y se define como el primer ganglio en recibir la linfa que drena desde el tumor primario. En 1992 el Dr. Morton aplica el término de GC en Melanoma Maligno, inyectando perilesión un colorante vital (linfocromía). En 1993 Alex y Krag utilizan radioisótopos para su detección y posteriormente Albertini combinó ambas técnicas. La técnica Radioisotópica, está constituida por la Linfografía Radioisotópica (LR) y por la detección de la radiación proveniente del GC mediante un equipo portátil sensible a los rayos gamma conocido como Gamma Probe. Esta última se realiza en el quirófano en conjunto con la linfocromía.

Se recomienda la realización de ambas técnicas para aumentar la sensibilidad del método.

### **ETAPA PREOPERATORIA. Técnica radioisotópica (24 antes de la cirugía)**

#### Isótopo radiactivo:

Tecnecio 99 metaestable (99mTc).

Coloide: el ideal debería poseer un tamaño de partículas de un rango entre 100 y 200 nanómetros (nm). De los coloides disponibles en nuestro medio se recomienda el colágeno bovino desnaturalizado y la albúmina humana y en segunda instancia sulfuro de antimonio, dextrán y fitato.

Inyección peritumoral de 4 habones de coloide marcado con 99mTc en hora 3, 6, 9 y 12. La actividad a administrar sugerida es de 2 milicurios (mCi) en un volumen comprendido entre 0.4 y 0.8 mililitros repartidos en 4 habones de 500 microcurios (uCi) cada uno, que se inyectan intradérmicos. Inmediatamente después se coloca al paciente debajo el detector de gamma cámara y se adquieren imágenes centellográficas mediante linfografía dinámica y estática. Se adquiere una imagen cada 15 segundos durante 15 minutos (total = 60) y permite la observación de la progresión del radiocoloide a través de los canalículos eferentes del tumor y aferentes al o los ganglios centinela (captación del radioisótopo en primera instancia de los ganglios inguinales uni o bilaterales). A los 30 minutos permite objetivar el incremento en la concentración del radiocoloide en los ganglios centinelas. Sobre la piel del paciente se marca la ubicación topográfica con informe de la profundidad de los mismos.

Se recomienda que el método sea explicado previamente al paciente e incorporado en el texto del consentimiento informado, escrito y detallado. El informe de la linfografía radioisotópica y las imágenes son la constancia del procedimiento realizado y deben incorporarse en la Historia Clínica del paciente.

### **ETAPA INTRAOPERATORIA**

Inyección de 3 ml de azul patente (Patent blue) peritumoral con masaje peneano durante 15 minutos. Rastreo de radioactividad en áreas ganglionares con sonda probe (gamma probe). Al ser el médico nuclear el responsable del procedimiento radioisotópico, se recomienda su presencia en el acto quirúrgico. La zona de la piel del ganglio centinela marcada en etapa pre operatoria coincide con una mayor actividad radioactiva captada por el scanner. Se efectúa una incisión mínima sobre la región de máxima captación de la radioactividad. Se busca el o los ganglios centinela con gamma probe. Se identifican el o los ganglios centinela teñidos de azul con sus canalículos aferentes. Disección y extirpación de los mismos.

### **CONCLUSIONES**

Esta técnica es mínimamente invasiva, ofreciendo la biopsia del GC una alternativa a la linfadenectomía convencional en cáncer de pene.

# Consenso Urológico Nacional para el Diagnóstico y Tratamiento del Cáncer de Pene

## **DR. ALBERTO CASABÉ**

Secretario Científico de la Sociedad Argentina de Urología  
Jefe del Departamento de Urología del Instituto de Oncología Ángel H. Roffo (UBA)  
Profesor Regular Adjunto de Urología de la Universidad de Buenos Aires

## **DR. RAÚL COLLA**

Secretario Científico de la Federación Argentina de Urología

## **DR. MIGUEL COSTA**

Coordinador del Subcomité de Oncología de la Sociedad Argentina de Urología  
Secretario General de la Confederación Americana de Urología  
Ex Presidente de la Sociedad Argentina de Urología

## **DR. OSVALDO MAZZA**

Director del Comité de Especialidades de la Sociedad Argentina de Urología  
Profesor Titular de Urología de la Universidad de Buenos Aires  
Ex Presidente de la Sociedad Argentina de Urología

## **DR. SERGIO METREBIÁN**

Presidente de la Federación Argentina de Urología

## **DR. HUGO SIGNORI**

Director del Capítulo de Uro-Oncología de la Federación Argentina de Urología  
Ex Presidente de la Sociedad Argentina de Urología

## **DR. ALEJANDRO SOSA**

Secretario General de la Federación Argentina de Urología

## **DR. NORBERTO M. FREDOTOVICH**

Presidente de la Sociedad Argentina de Urología

## Comisión Redactora

### **Subcomité de Oncología de la SAU**

Dr. Costa, Miguel  
Coordinador  
Dr. Ameri, Carlos  
Dr. Casabé, Alberto  
Dr. Coppola, Daniel  
Dr. Corbetta, Juan Pablo  
Dr. Del Sordo, Martín  
Dr. González Morales, Mariano  
Dr. Koren, Claudio  
Dr. Malagrino, Héctor  
Dr. Nardone, Ricardo  
Dr. Rizzi, Alfredo  
Dr. Rodríguez, Ernesto  
Dr. Rodríguez, Roberto  
Dr. Scorticatti, Carlos  
Dr. Signori, Hugo  
Dr. Turina, Enrique  
Dr. Villaronga, Alberto

### **Colaboración de**

#### **Oncología**

Dra.

#### **Radioterapia**

Dra.

#### **Anatomía Patológica**

Dr.

### **Capítulo de Uro-Oncología de la FAU**

Dr. Signori, Hugo  
Director  
Dr. Alonso, Juan Carlos  
Dr. Canton, Fernando  
Dr. Chuchuy, César  
Dr. Colla, Raúl  
Dr. Corica Luis  
Dr. Dalul, Alberto  
Dr. Lopez Laur J.D  
Dr. Marchiotti Mariano  
Dr. Metrebián, Sergio  
Dr. Minuzzi, Gustavo  
Dr. Penida, Alfredo  
Dr. Riello, Hugo  
Dr. Sokolovsky, Rodolfo  
Dr. Viani, José



Sociedad Argentina de Urología  
Federación Argentina de Urología

